Die Veränderungen bei der tiefen Hirnvenenthrombose sind von ebenfalls symmetrischen Läsionen in der Folge einer globalen zerebralen Hypoxie abzugrenzen. Die globale zerebrale Hypoxie als Folge einer Unterbrechung der zerebralen Blutzirkulation und Sauerstoffversorgung, meist nach einem Herz-Kreislauf-Stillstand, ist im akuten Stadium durch ein Hirnödem gekennzeichnet, das auch die Hirnrinde einbezieht.

5.2 Blutung

Die Diagnostik *epi- und subduraler Hämatome* erfolgt mit T1- und T2-gewichteten Spinecho- bzw. Turbo-Spinecho-Sequenzen ohne Abstriche im Vergleich zur kranialen CT hinsichtlich der Erkennbarkeit von Blutungen (Abb. 26). Die nach einer Blutung nach- und nebeneinander auftretenden Blutabbauprodukte (Oxy-, Desoxyhämoglobin, intra- und extrazelluläres Methämoglobin, Hämosiderin) haben im magnetischen Feld unterschiedliche Relaxationszei-

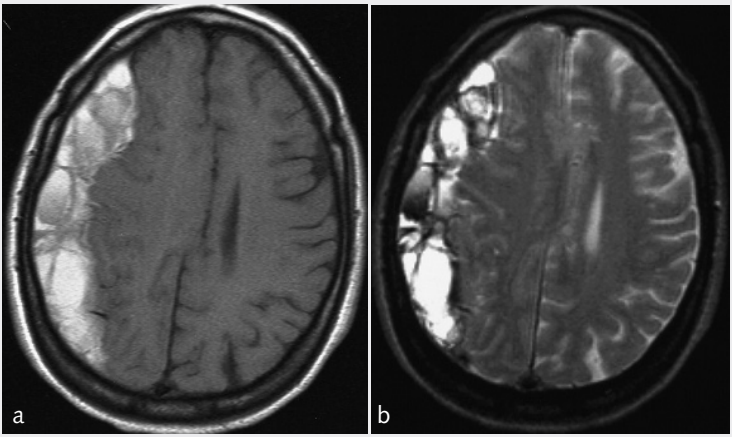

Abbildung 26a, b Subdurales Hämatom im T1-gewichteten **(a)** und T2-gewichteten **(b)** Bild. Die inhomogene Signalstruktur im Hämatom resultierte aus unterschiedlichen Blutabbaustufen.

Aus: Neuro-MRT für MTRA · Karl-Titus Hoffmann
Copyright © ABW Wissenschaftsverlag GmbH, Kurfürstendamm 57, D-10707 Berlin · www.abw-verlag.de

ten und erscheinen deshalb in wechselnden Signalintensitäten. Aufgrund dieser Verstoffwechselung freier Blutbestandteile kann im Vergleich zur CT eine genauere zeitliche Eingrenzung des Blutungsereignisses bzw. ein Nachweis mehrzeitiger Blutungen erfolgen.

Intrazerebrale Blutungen sind im akuten und subakuten Stadium mit T2-, T1- und T2*-gewichteten Sequenzen ebenfalls sehr sensitiv und ohne Abstriche im Vergleich zur kranialen CT diagnostizierbar (Abb. 27).

Für die Überreste lange zurückliegender intrazerebraler Blutungen ist die MRT mit T2*-gewichteten Gradientenecho-Sequenzen das bildgebende Verfahren mit der höchsten Empfindlichkeit, was von besonderer Bedeutung für den Nachweis von bleibenden Hirnschädigungen nach Schädel-Hirn-Verletzungen ist. Während sich typische frontal und temporal gelegene Schäden infolge einer Hirnkontusion auch nach langer Zeit aufgrund von Substanzdefekten und narbigen (gliotischen) Reaktionen nachweisen lassen, sind die Folgen einer diffusen Schädigung von Nervenfaserverbindungen (neuroaxonaler Schaden) mitunter lediglich an sehr kleinen Blutresten zu erkennen. Diese befinden sich vorzugsweise subkortikal, im Balken, in Thalamus, Mittelhirn, Brücke und Kleinhirnstielen und imponieren als Signalauslöschungen im T2*-gewichteten Gradien-

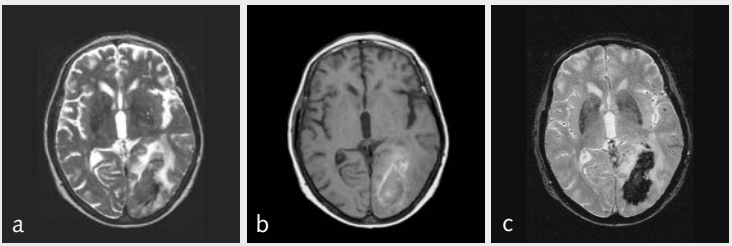

Abbildung 27a–c Intrazerebrale Blutung, ca. 3–4 Tage alt. Im T2-Bild **(a)** und T2*-Bild **(c)** sind signalarme Anteile durch freies Deoxyhämoglobin geprägt. Nach ca. 3 Tagen entsteht im Rahmen des Abbaus von Blutbestandteilen Methämoglobin, das im T1-Bild **(b)** signalreich ist.

Aus: Neuro-MRT für MTRA · Karl-Titus Hoffmann
Copyright © ABW Wissenschaftsverlag GmbH, Kurfürstendamm 57, D-10707 Berlin · www.abw-verlag.de

tenecho-Bild. Die Bedeutung dieser kleinen und verstreuten Läsionen ergibt sich daraus, dass sie Zeichen einer tiefgreifenden Hirnschädigung sind, die oft mit bleibenden neurologischen und neuropsychologischen Einschränkungen einhergeht und diese zu erklären hilft (Abb. 28).
Schwierigkeiten bei der Unterscheidung intrazerebraler Hämosiderinanteile von Verkalkungen sind computertomographisch zu klären, wenn das von Bedeutung ist.
Für die Diagnostik von akuten Subarachnoidalblutungen ist die Anfertigung flüssigkeitssupprimierender T2-gewichteter Inversion-Recovery-Aufnahmen (TIRM, FLAIR) neben T2*-GE-Aufnahmen von essentieller Bedeutung. Damit können Blutauflagerungen an der Hirnoberfläche einschließlich der Inselzisternen gut erkannt werden. Problematisch bleibt der Ausschluss kleiner Subarachnoidalblutungen an der Schädelbasis (präpontine und perimesenzephale Subarachnoidalblutung, Abb. 29), da in den basalen Zisternen aufgrund von arteriellen Pulsationen und Liquorbewegungen häufig eine vollständige Signalsuppression des Hirnwassers verhindert wird. Ein weiterer Fallstrick liegt bei Patienten mit hochprozentiger Sauerstoff-Beatmung vor, dort können ebenfalls Signalanhebungen im Subarachnoidalraum ähnlich wie bei einer Blutung auftreten. Chronische subarachnoidale Blutauflagerungen jedwel-

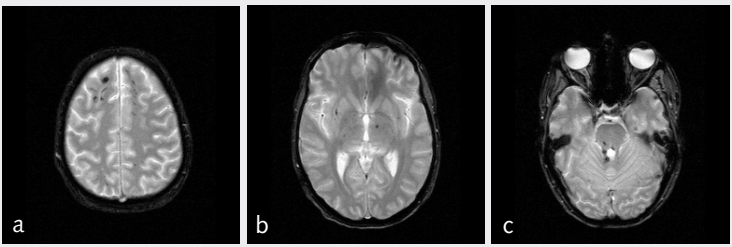

Abbildung 28a–c Punktförmige Signalauslöschungen **(a)** subkortikal, **(b)** in den Stammganglien und im Thalamus sowie **(c)** in Brücke und Kleinhirnstiel, die teilweise nur im T2*-Bild erkennbar sind, als Ausdruck eines diffusen neuroaxonalen Schadens nach einem Schädel-Hirn-Trauma.

Aus: Neuro-MRT für MTRA · Karl-Titus Hoffmann
Copyright © ABW Wissenschaftsverlag GmbH, Kurfürstendamm 57, D-10707 Berlin · www.abw-verlag.de

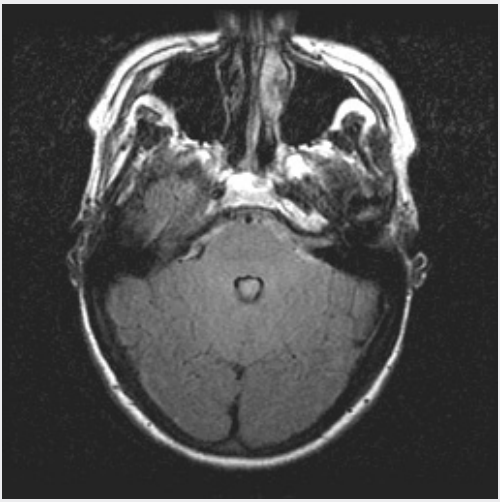

Abbildung 29 Um die Brücke, das Mittelhirn (perimesenzephal) und im 4. Ventrikel gelegene hyperintense Subarachnoidalblutung im FLAIR-/TIRM-Bild.

cher Herkunft mit dem Bild der oberflächlichen zerebralen Hämosiderose sind anhand typischer Signalminderungen im Verlauf der Rindenkonturen erkennbar (Abb. 30). Die Diagnostik intrakranieller Blutungen erfordert grundsätzlich keine Kontrastmittelgabe.

Aus: Neuro-MRT für MTRA · Karl-Titus Hoffmann
Copyright © ABW Wissenschaftsverlag GmbH, Kurfürstendamm 57, D-10707 Berlin · www.abw-verlag.de

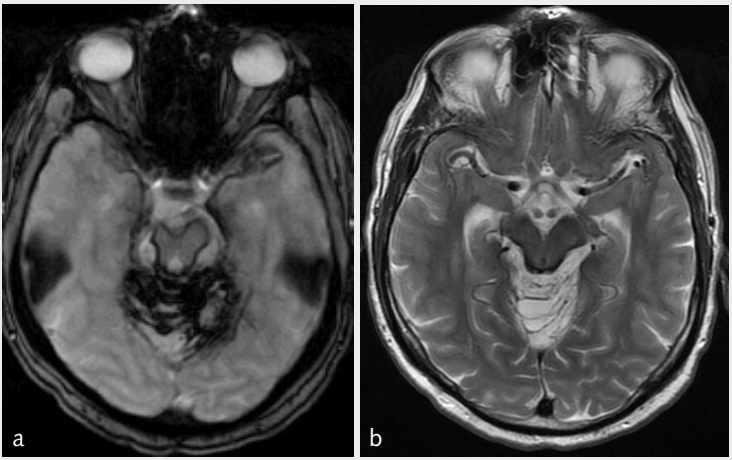

Abbildung 30a, b Chronische Blutablagerungen an der Hirnoberfläche (superfizielle Hämosiderose) nach Blutungen, im T2*-GE-Bild **(a)** besser als im T2-FSE-Bild **(b)** erkennbar.

5.3 Tumoren

Die Einteilung intrakranieller Tumoren kann anhand histologischer Merkmale sowie anhand der Tumorlokalisation unter Berücksichtigung des Lebensalters bei Erkrankungseintritt erfolgen.
Unter Berücksichtigung histologischer und entwicklungsgeschichtlicher Merkmale werden primäre und sekundäre Hirntumoren bzw. intrakranielle Tumoren unterschieden. Die primären Tumoren und tumorähnlichen Raumforderungen gehen vom Hirngewebe und dessen Hüllen und von intrakraniellen Gefäßstrukturen aus, sekundäre intrakranielle Tumoren, die ungefähr ein Drittel der Raumforderungen bilden, haben ihren Ursprung außerhalb des zentralen Nervensystems und sind meistens Metastasen.

Aus: Neuro-MRT für MTRA · Karl-Titus Hoffmann
Copyright © ABW Wissenschaftsverlag GmbH, Kurfürstendamm 57, D-10707 Berlin · www.abw-verlag.de

Für den praktischen Gebrauch eignet sich in der Regel eine Einteilung, die auf der Tumorlokalisation und dem Erscheinungsbild beruht und das Alter des Patienten berücksichtigt.
Bei der Einteilung nach Tumorlokalisationen kann zwischen Raumforderungen in der vorderen/mittleren und hinteren Schädelgrube (oder supra- und infratentoriellen Raumforderungen) unterschieden werden, daneben sind spezifische Lokalisationen von Bedeutung, wie die Lage in Bezug zur Sella (intra-, supra- und parasellär), zum Ventrikelsystem (intraventrikuläre Lage), eine Tumorlage in der Pinealisregion, im Kleinhirnbrückenwinkel, im Foramen magnum oder ein meningealer Bezug.
Die frühe postoperative Bildgebung nach Resektion von Hirntumoren erfolgt zum Nachweis bzw. Ausschluss verbliebenen Tumorgewebes. Aufgrund des bei höhergradigen und hochmalignen hirneigenen Tumoren meist palliativen Charakters chirurgischer Maßnahmen besteht eine Fokussierung auf kontrastmittelaufnehmende und somit ebenfalls höhergradige Tumoranteile, da die häufig verbleibenden peripheren niedriggradigen Tumoranteile nicht sicher von einem perifokalen Ödem zu differenzieren sind. Da nach erfolgtem Eingriff eine zunehmende operationsbedingte Störung der Blut-Hirn-Schranke im Randbereich der Resektionshöhle zu erwarten ist, sollte eine frühe postoperative Bildgebung innerhalb von höchstens 72 Stunden erfolgen. Da die Beurteilung der kontrastmittelgestützten T1-gewichteten Aufnahmen durch Blutabbauprodukte, insbesondere signalreiches Methämoglobin, erschwert wird, ist die Erstellung von subtrahierten Aufnahmen aus kontrastverstärkten und nativen T1-gewichteten Bildern sinnvoll, insbesondere um auch kleine, typischerweise der Resektionshöhle unmittelbar anliegende kontrastmittelaufnehmende Tumorresiduen auszumachen (Abb. 31).

Aus: Neuro-MRT für MTRA · Karl-Titus Hoffmann
Copyright © ABW Wissenschaftsverlag GmbH, Kurfürstendamm 57, D-10707 Berlin · www.abw-verlag.de